

# HERIDA DEL INFUNDÍBULO PULMONAR CORREGIDA POR TORACOSCOPIA

*Thoracoscopic repair of wound in cardiac infundibulum*

**Autores:**

Manuel A. Giraldo<sup>1</sup>

Jairo González<sup>1</sup>

Víctor R. Bucheli<sup>2,3</sup>

<sup>1</sup> Residente Cirugía General  
Universidad del Valle, Cali,  
Colombia

<sup>2</sup> Cirujano Cardiovascular, Centro  
Médico Imbanaco, Cali, Colombia

<sup>3</sup> Docente Departamento de  
Cirugía General Universidad del  
Valle, Cali, Colombia

**Correspondencia:**

Manuel A. Giraldo

man\_giraldo@hotmail.com

**RESUMEN**

El trauma cardíaco es una entidad con elevada mortalidad, cuyo diagnóstico adecuado en el servicio de urgencias permite orientar el manejo oportuno de cada paciente. Aquellos que se presentan con inestabilidad hemodinámica tienen indicación quirúrgica inmediata. Por el contrario, los pacientes con estabilidad hemodinámica requieren estudios adicionales para determinar la posibilidad de una lesión cardíaca latente. En los casos en los cuales es necesario realizar una ventana pericárdica, los abordajes pueden ser subxifoideo o por videotoracoscopia; en caso de ser positiva, implica la realización de una toracotomía o esternotomía para corregir la lesión cardíaca subyacente. Presentamos el caso de un paciente masculino de 65 años con múltiples heridas precordiales por arma cortopunzante con signos ecográficos de derrame pericárdico, quien fue llevado a ventana pericárdica por videotoracoscopia donde se evidencia herida del infundíbulo pulmonar manejada exitosamente por este abordaje. En nuestro conocimiento, no existen en la literatura casos reportados para la corrección de lesiones cardíacas traumáticas mediante videotoracoscopia.

**Palabras clave:** toracoscopia, taponamiento cardíaco, lesiones cardíacas, adhesivo de tejido de fibrina

**ABSTRACT**

Cardiac trauma is an entity with high mortality, An accurate diagnosis in the emergency room allows us to choose the most suitable treatment for every patient. Patients with hemodynamic instability have an immediate surgical indication. However, patients with hemodynamic stability require additional studies to detect an underlying cardiac injury. When a pericardial window is indicated, the surgical approach could be either subxiphoid or through videothoracoscopy; if the outcome of the pericardial window is favorable, a surgical thoracotomy or sternotomy will be needed to repair the underlying cardiac injury. This is the case of a 65-year-old male patient with multiple precordial stab wounds with ultrasound signs of pericardial effusion treated with pericardial window through videothoracoscopy. A cardiac infundibulum wound was revealed that was successfully treated through surgery. As far as we knowledge, to this day, no cases in the medical literature available have been reported of a cardiac injury induced by a blunt object repaired through videothoracoscopy.

**Keywords:** Thoracoscopy, Cardiac tamponade, heart injuries, fibrin tissue adhesive

## PRESENTACIÓN DE CASO

El traumatismo del corazón y los grandes vasos es una entidad con elevada mortalidad, en algunas series alcanza hasta el 66%<sup>(1)</sup>, por eso representa un desafío para el personal médico. Los pacientes con una lesión en el área precordial que se encuentran con estabilidad hemodinámica no siempre presentan los hallazgos clínicos característicos de taponamiento cardíaco, por lo que requieren estudios complementarios.

De especial importancia ha sido el desarrollo de la ecografía en el servicio de urgencias, que permite el diagnóstico de lesiones cardíacas ocultas, el manejo conservador de algunas lesiones y la correcta clasificación de los pacientes estables que deben ser llevados a cirugía<sup>(2)</sup>. Cuando se detecta derrame pericárdico es necesario realizar una ventana pericárdica, este procedimiento puede ser realizado por el clásico abordaje subxifoideo o mediante el uso de videotoracoscopia si se dispone del recurso y la experiencia para realizarlo<sup>(3)</sup>. En caso de ser negativa, descarta la presencia de lesiones cardíacas. De ser positiva, debe realizarse una cirugía abierta para corregir las lesiones cardíacas subyacentes.

Así mismo, los pacientes con una lesión en el área precordial que presentan inestabilidad hemodinámica tienen indicación quirúrgica inmediata. En este contexto, los abordajes convencionales incluyen toracotomía o esternotomía, que permiten el acceso al corazón y los grandes vasos para realizar las correcciones necesarias. En nuestro conocimiento, no existen en la literatura casos reportados para la corrección de lesiones cardíacas traumáticas mediante videotoracoscopia, siendo este el primer caso descrito.

## REPORTE DEL CASO

Se trata de un paciente varón de 65 años, que ingresó al servicio de urgencias debido a que sufrió tres heridas por arma cortopunzante en la región precordial: infraclavicular izquierda, paraesternal izquierda y derecha. Sus signos vitales eran T/A 116/84, FC 90, FR 22, SaO<sub>2</sub> 90%.

Inicialmente, se realizó una radiografía de tórax que evidenció neumotórax derecho y hemoneumotórax izquierdo, al igual que una ecografía en el servicio de urgencias, y se halló derrame pericárdico.

Se decidió realizar toracostomía bilateral, se obtuvo aire al paso y hemotórax izquierdo de 200 cc. Por protocolos institucionales, se decidió, ante el hallazgo de derrame pericárdico y estabilidad hemodinámica, llevar a cirugía para realizar ventana pericárdica. En consenso entre Cirugía Cardiovascular y Cirugía de Trauma, se acordó realizar videotoracoscopia ante la presencia de toracostomía bilateral.

Se dio inicio a la cirugía, se expusieron los vasos femorales en el pliegue inguinal derecho y se realizó bolsa de tabaco, para una eventual canalización rápida. Se dispuso de la tubería, puesto que la máquina de circulación extracorpórea se encontraba preparada y con los rodillos activos, para, en caso de ser necesario, dar inicio al *bypass* cardiopulmonar, así mismo, estaba disponible el equipo para realizar esternotomía.

Durante el procedimiento quirúrgico, el paciente fue monitorizado con ecocardiografía transesofágica, que demostró la presencia de un derrame pericárdico circunscrito al espacio posterior y lateral adyacente al ventrículo izquierdo con separación de las hojas pericárdicas de 1,5 cm.

Se realizó videotoracoscopia izquierda con un puerto de 10 mm (ubicado en quinto espacio intercostal con línea axilar anterior) y dos puertos de 5 mm (ubicados en espacio intercostal con línea paraesternal y segundo espacio intercostal con línea medioclavicular). El examen inicial de la cavidad pleural mostró un hemotórax residual de 800 ml, arteria subclavia indemne y saco pericárdico tenso. Se hizo una ventana pericárdica en la pared lateral. El hemopericardio se liberó inicialmente bajo presión (*Figura 1*). Se realizó una pericardiectomía más amplia con un disector ultrasónico, que drenó un hemopericardio de 400 ml. Se llevó a cabo pericardioscopia diagnóstica, con exploración de los grandes vasos intrapericárdicos y de las cavidades cardíacas, se observó una laceración de 5 mm a nivel del infundíbulo de la arteria pulmonar, con sangrado en sabana (*Figura 2*).

Ante los hallazgos de estabilidad hemodinámica, sangrado en sabana y disponibilidad del equipo de circulación extracorpórea, se decidió realizar compresión mecánica por 5 minutos (*Figura 3*), se logró controlar el sangrado. Adicionalmente, se realizó refuerzo de la hemostasia con sellante de fibrina.

La ecocardiografía intraoperatoria reveló un drenaje adecuado de hemopericardio sin evidenciar lesiones de otras estructuras cardíacas.

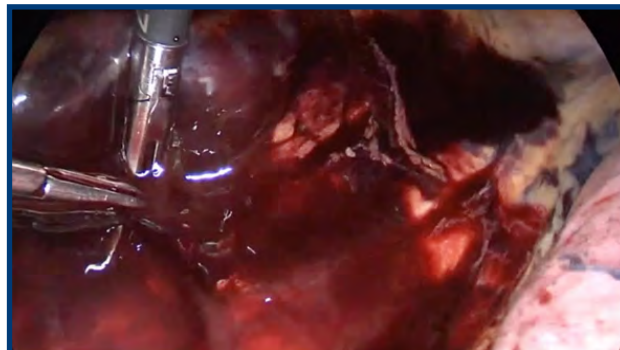


FIGURA 1. Liberación de hemopericardio.

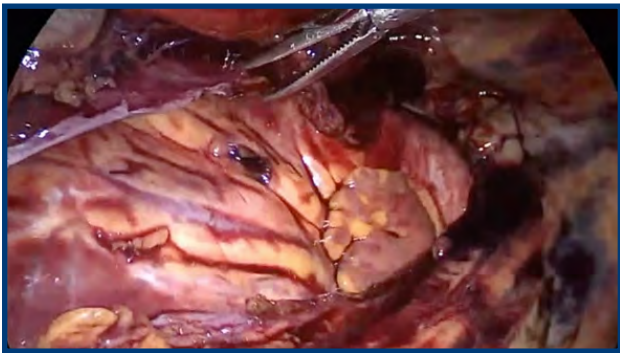

FIGURA 2. Herida de infundíbulo subpulmonar.

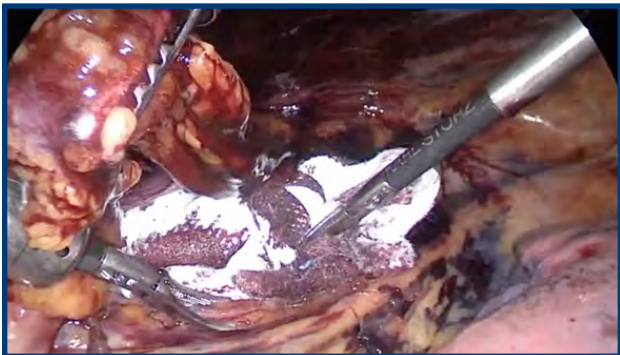

FIGURA 3. Compresión mecánica con gasa.

El paciente fue extubado en quirófano y trasladado a la unidad de cuidados intensivos. Permaneció hemodinámicamente estable con bajo débito por los tubos de drenaje pleural.

Se realizó un ecocardiograma transtorácico de control a las 24 horas, que mostró una adecuada función ventricular, sin colecciones pericárdicas residuales. Los drenajes torácicos se retiraron a las 48 horas y se dio de alta sin complicaciones a las 72 horas.

## DISCUSIÓN

El uso de la videotoroscopia es cada vez más popular para el tratamiento de traumatismos agudos, ya que permite identificar lesiones en el tórax y la corrección de pequeñas lesiones pulmonares, diafragmáticas y esofágicas<sup>(3)</sup>. Su beneficio también se ha demostrado en una variedad de complicaciones después de un traumatismo torácico, como la prevención del hemotórax coagulado o el empiema<sup>(4)</sup>. De igual manera, sirve para realizar una ventana pericárdica y, por tanto, el diagnóstico de lesiones cardíacas. No obstante, hasta hace unos años, la sospecha de lesión cardíaca se consideraba una contraindicación para realizar videotoroscopia<sup>(5)</sup>.

Goodman y col.<sup>(6)</sup> publicaron sus resultados del uso de videotoroscopia en 23 pacientes con traumatismo torácico agudo, no fue necesaria la conversión a cirugía abierta en ningún caso, incluso realizando resecciones pulmonares en cuña

por laceraciones pulmonares en 6 pacientes. Es importante mencionar que ninguno de los pacientes presentaba heridas cardíacas.

En nuestro caso, el paciente presentaba múltiples heridas en la región precordial, dada su condición de estabilidad hemodinámica y derrame pericárdico detectado en la ecografía, con indicación de realizar ventana pericárdica, se consideró la posibilidad de realizarla por videotoroscopia, lo que permitió detectar el sitio de sangrado, y lograr hemostasia adecuada mediante el uso de compresión mecánica y sellantes de fibrina.

Los sellantes de fibrina son compuestos de fibrinógeno y trombina humana que simulan la formación de un coágulo en su etapa final independiente del sistema de coagulación del paciente, lo que permite sellar y reforzar la hemostasia; se utiliza en diferentes tipos de cirugía, incluyendo la cirugía cardíaca. Su beneficio en cirugía electiva se ha demostrado en un metaanálisis, reduciendo el riesgo de hematomas (OR 0,62, 95% CI 0,44-0,86;  $p=0,01$ ), sin efectos adversos importantes<sup>(7)</sup>. Hasta ahora, su uso en cirugía del trauma agudo no ha sido evaluado. Sin embargo, en nuestro caso, se utilizó como complemento del proceso de hemostasia con buenos resultados.

Por último, se destaca la importancia del manejo interdisciplinario entre la cirugía de trauma y la cirugía cardiovascular, lo que hizo posible este enfoque. Una ventaja potencial de la videotoroscopia es poder detectar el sitio exacto del sangrado y en caso de no tratarse de una lesión exanguinante, de contar con los recursos y la experticia, poder solucionarlo por el mismo abordaje evitando la morbilidad y mortalidad asociadas a una toracotomía o esternotomía.

De la misma manera, estos pacientes deben ser tratados en centros de atención que tengan la disponibilidad de un equipo completo de cirugía cardiovascular ante la posibilidad de que presenten lesiones cardíacas que precisen reparación mediante el uso de circulación extracorpórea. Este caso clínico presenta el uso de videotoroscopia para corrección de lesiones cardíacas, una estrategia que hasta ahora no ha sido evaluada.

## Conflicto de intereses

Los autores no reportan conflicto de interés.

## REFERENCIAS

1. Asensio JA, Ogun OA, Petrone P, Pérez-Alonso AJ, Wagner M, Bertellotti R, et al. Penetrating cardiac injuries: predictive model for outcomes based on 2016 patients from the National Trauma Data Bank. *Eur J Trauma Emerg Surg* 2017 Jun 3;44(6):835-41.
  2. González-Hadad A, García AF, Serna JJ, Herrera MA, Morales M, Manzano-Nuñez R. The Role of Ultrasound for Detecting Occult Penetrating Cardiac Wounds in Hemodynamically Stable Patients. *World J Surg*. 2020 Jan 13;44(5):1673-80.
  3. Billeter AT, Druen D, Franklin GA, Smith JW, Wrightson W, Richardson JD. Video-assisted thoracoscopy as an important tool for trauma surgeons: a systematic review. *Langenbecks Arch Surg [Internet]*. 2013 Apr;398(4):515-23.
  4. Ahmed N, Jones D. Video-assisted thoracic surgery: state of the art in trauma care. *Injury*. 2004 May;35(5):479-89.
  5. Lodhia JV, Konstantinidis K, Papagiannopoulos K. Video-assisted thoracoscopic surgery in trauma: pros and cons. *J Thorac Dis*. 2019 Apr;11(4):1662-7.
  6. Starnes S, Goodman M, Guitron J, Lewis J, Reed M, Pritts T. Video-assisted thoracoscopic surgery for acute thoracic trauma. *J Emerg Trauma Shock*. 2013;6(2):106.
  7. Edwards SJ, Crawford F, van Velthoven MH, Berardi A, Osei-Assibey G, Bacelar M, et al. The use of fibrin sealant during non-emergency surgery: a systematic review of evidence of benefits and harms. *Health Technol Assess*. 2016 Dec;20(94):1-224.
- weapons. *Injury* 2010;41:73-6.