

BREVE EXPERIENCIA CON LA OCLUSIÓN DE RAÍZ AÓRTICA SOBRE EL TUBO VALVULADO EN ANEURISMA RAÍZ AÓRTICA

Brief experience in aortic root occlusion on a valved tube in aortic root aneurysm

RESUMEN

Desde 1968, cuando Bentall y Bono presentaron su entonces novedosa técnica para tratar la enfermedad de la raíz aórtica, sea esta por disección o aneurisma, la mortalidad quirúrgica mejoró tanto que fue posible establecer la mencionada técnica como la estándar para el tratamiento quirúrgico de la enfermedad de raíz aórtica. Se han desarrollado varias modificaciones de la técnica original, hasta llegar a la actual cirugía con remodelación o conservación de la válvula aórtica. Se presenta experiencia con una pequeña variación de la técnica de Bentall, realizada en cuatro pacientes con aneurisma de raíz aórtica y que ha posibilitado la disminución del tiempo quirúrgico y del sangrado, pronta recuperación y fácil reproducibilidad.

Palabras clave: *Aneurisma, Bentall, disección, raíz aórtica*

ABSTRACT

Since 1968, when Bentall and De Bono introduced a novel technique to treat aortic root disease —be it as a result of dissection or aneurysm— surgical mortality improved so much that it became possible to establish this technique as the gold standard for surgical treatment of aortic root disease. Several modifications have been made of the original technique until the present surgery with remodeling or conservation of the aortic valve was developed. In this paper we present our experience with a slight variation of the Bentall technique applied in four patients with aortic root aneurysm that has allowed a reduction of the surgical time and bleeding, fast recovery and easy reproducibility.

Key words: *Aneurysm, Bentall, dissection, aortic root*

Autores:

Dr. Marcos Alcántaro Montoya¹,
Dr. Alejandro Villar Inclán¹,
Dr. Maxwell Velascos Salazar¹,
Dra. Diana Yépez Ramos¹,
Dr. Damian Arcos¹,

¹ *Cirujano Cardiovascular, Servicio de Cirugía Cardíaca, Hospital Luis Vernaza*

Correspondencia:

Dr. Marcos Alcántaro Montoya
marcosalcantaro@gmail.com

INTRODUCCIÓN

Bentall y De bono, en 1968, reportan la que sería la técnica estándar para el tratamiento de la enfermedad combinada de aneurisma de aorta ascendente y enfermedad valvular aórtica⁽¹⁾ marcando un antes y un después en la evolución postquirúrgica de estos pacientes. Posteriormente, en 1981 Kouchoukos y col. modifican la anastomosis de los *ostiums* coronarios al tubo de dacrón con la técnica de botón^(2,3), dándole mayor movilidad y menor tensión sobre la anastomosis ostial con reducción del sangrado y previniendo torceduras de las coronarias. En 1986 Cabrol publica otra modificación para reducir el sangrado producto de la tensión de la anastomosis coronaria con la interposición de un fino tubo de dacrón de 8 mm entre ambos *ostiums* y a su vez este anastomosado al tubo valvulado^(4,5).

En 1999, Doty DB y col. informan buenos resultados con el implante de bioprótesis FreeStyle, tanto en posición subcoronaria como con técnica de inclusión en la raíz aórtica con buenos resultados⁽⁶⁾. En 1992 David TE y col. publican su experiencia en el remodelado de la raíz aórtica con resultados alentadores⁽⁷⁾.

En 1993 Copeland crea la técnica en minifalda: luego de la sutura en tándem en U intraanular se realiza una sutura continua del remanente de la pared aórtica 1 cm sobre el faldón de la prótesis en el tubo valvulado, con la intención de disminuir el sangrado de la anastomosis proximal⁽⁸⁾. Para 1995, Khanna y col. describen que una sutura en bolsa de tabaco reforzada con parches teflón a través de la pared aórtica por encima de la línea de sutura proximal puede prevenir el sangrado⁽⁹⁾. Más tarde, en 2010,

Mohite *et al.*⁽¹⁰⁾ informan su experiencia con el uso de suturas de colchón evertidas interrumpidas en la anastomosis proximal, pasadas a través del manguito de sutura del conducto con válvula y luego a través de una tira pericárdica autóloga. Chen y sus colegas utilizaron una prótesis que se modificó con una minifalda de dacrón unida al manguito de sutura, que se suturó al tejido aórtico proximal restante, formando así un espacio perianastomótico que luego se rellena con pegamento de fibrina⁽¹¹⁾. Finalmente, en el 2012, Alessandro Della Corte realiza una sutura en U imbricada intraanular en anastomosis proximal, obteniendo marcada reducción del sangrado y buenos resultados quirúrgicos⁽¹²⁾.

TÉCNICA

Consiste en realizar una aortotomía transversal a la altura de la unión sinotubular, fijamos las comisuras con multifilamento 2-0. Resecamos los velos, descalficamos si procede, colocamos sutura multifilamento trenzada apoyadas en teflón con técnica intraanular (*Figura 1*) pasamos estas suturas por el faldón de la prótesis del tubo de dacrón, anudamos uno a uno. Llenamos la prótesis con suero salino más maniobra de Valsalva, deteniendo el venteo, y marcamos el sitio donde se corresponde el *ostium* coronario izquierdo con lápiz demográfico. Realizamos con el cautín apertura ovoide en tubo de dacrón sobre la marca, resacamos por lo menos 5 mm de margen por fuera de *ostium* izquierdo, realizamos sutura con polipropileno 6-0 desde el interior del tubo con un margen de 0,5 cm del *ostium* coronario hacia la pared aórtica y tubo de dacrón con técnica de paracaídas de tres loops, acercamos y continuamos con

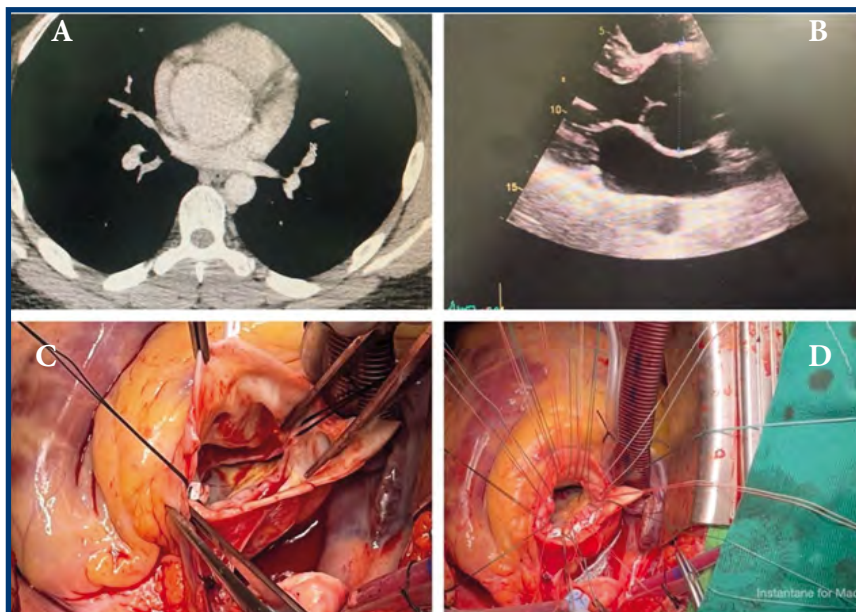


FIGURA 1. A. TC tórax evidencia aneurisma de raíz aórtica. B. Ecocardiograma muestra válvula bicúspide con anulectasia. C. Aortotomía transversa en unión sinotubular. D. Implante intranular de tubo valvulado.

la sutura continua hasta completar la circunferencia. Recomendamos iniciar y terminar a las 3 del reloj y avanzar en sentido horario según se vaya acomodando la anastomosis, no es necesario reforzar la pared del *ostium* (el comenzar desde el interior y tomar la pared aórtica se refuerza por sí misma la sutura contra el tubo de dacrón). Revisamos la integridad del *ostium* y que no se acode al soltarlo. Procedemos nuevamente a llenar el tubo de dacrón y marcamos con el lápiz demográfico donde se acostaría el *ostium* coronario derecho, realizamos el foramen de la prótesis con el

cautín en forma ovoide con técnica similar al del *ostium* izquierdo. Cortamos el tubo valvulado para la altura de la anastomosis distal, pero antes, realizamos una rafia continua con polipropileno 5-0 de la pared aórtica remanente de la unión sinotubular contra el contorno de tubo de dacrón. Colocamos cola biológica a esta rafia (no es indispensable) y realizamos la anastomosis distal con polipropileno 4-0 apoyado en teflón, dacrón o pericardio con técnica de sandwich con dacrón o felt (*Figura 2*); en *Figura 3* esquematizamos los pasos quirúrgicos.

FIGURA 2. A. Tubo valvulado mecánico intraraíz aórtica. B. Rafia endoaórtica de ostium derecho. C. Rafia continua de corona supracoronariana contra tubo de dacrón. D. Anastomosis realizadas, mínimo sangrado.

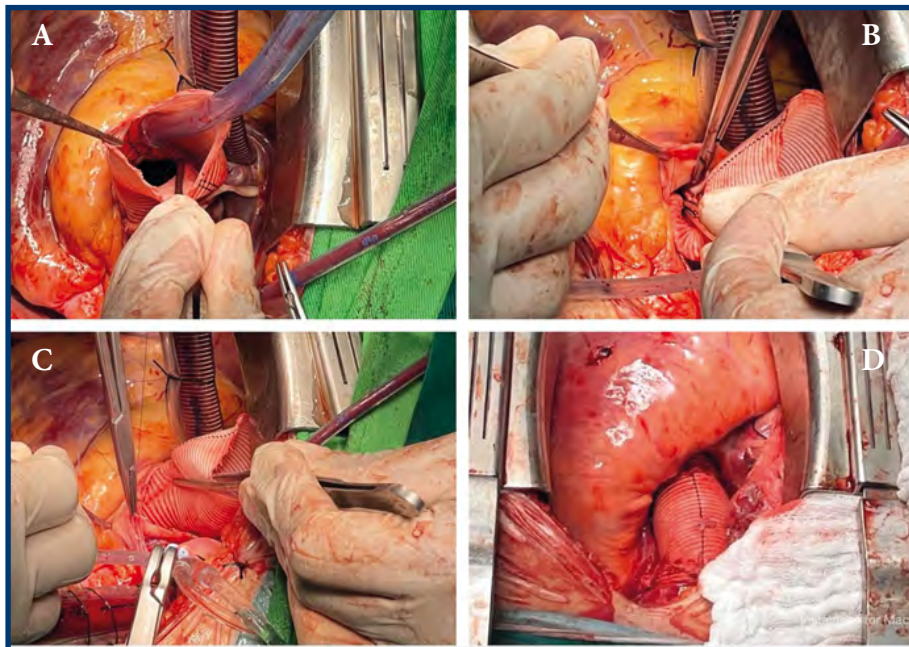
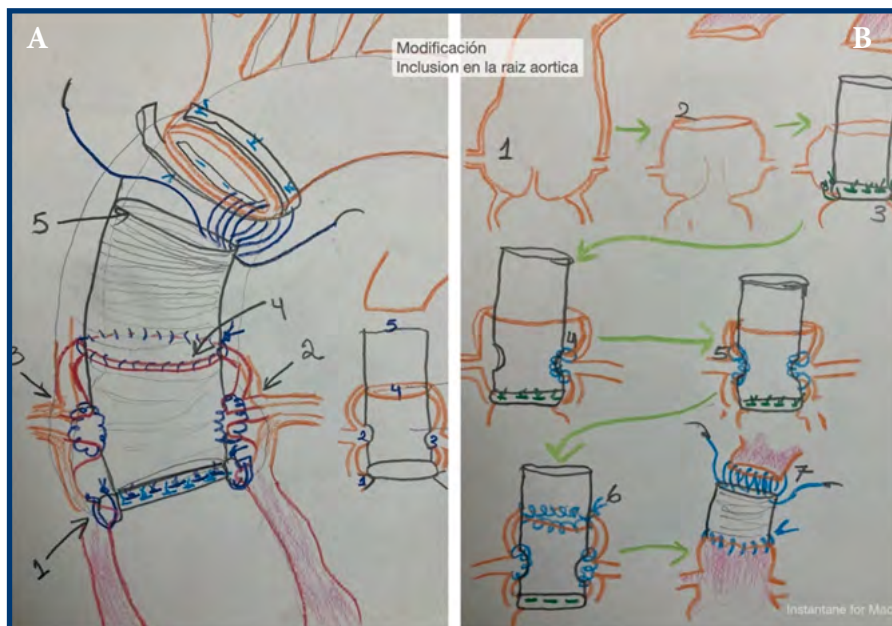


FIGURA 3. A. Dibujo de la técnica empleada. B. Pasos de la modificación sobre la técnica de Bentall.



CASOS

Edad media, 48 años, una mujer, tres hombres. Tiempo de circulación extracorpórea, 112 minutos de media; tiempo de clampeo, 95 minutos promedio; sangrado en 24 horas en tres pacientes, la media fue de 658 ml, uno de los cuatro pacientes sangró 1420 ml en contexto de coagulopatía que se corrigió pronto. Tres de los cuatro pacientes permanecieron menos de 48 horas en unidad de cuidados intensivos, uno se prolongó su estancia a cuatro días, retirándose tubos de drenaje mediastínico al tercer día, ningún muerto.

ANÁLISIS

Nuestra experiencia inicial ha sido muy alentadora, pues los resultados nos han parecido muy buenos, tanto en menor duración del clampeo aórtico, de circulación extracorpórea y de la cirugía total, así como menor sangrado posquirúrgico y pronta recuperación. Ponemos a su consideración esta pequeña experiencia de una mínima modificación a la técnica original y que, a nuestro entender, podría beneficiar a un importante grupo de pacientes.

Conflicto de intereses

Los autores declaran no tener conflicto de interés; este estudio no contó con financiamiento de empresas externas ni reciben los autores financiamiento por parte de empresas privadas.

REFERENCIAS

1. Bentall H, De Bono A. A technique for complete replacement of the ascending aorta. *Thorax*. 1968;23(4):338-339.
2. Kouchoukos N, Karp R. Resection of ascending aortic aneurysm and replacement of aortic valve. *J Thorac Cardiovasc Surg*. 1981;81(1):142-143.
3. Kouchoukos NT, Wareing TH, Murphy SF, Perrillo JB. Sixteen-year experience with aortic root replacement. Results of 172 operations. *Ann Surg*. 1991;214(3):308.
4. Cabrol C, Pavie A, Mesnildrey P, Gandjbakhch I, Laughlin L, Bors V, et al. Long-term results with total replacement of the ascending aorta and reimplantation of the coronary arteries. *J Thorac Cardiovasc Surg*. 1986;91(1):17-25.
5. Sokullu O, Sanioglu S, Orhan G, Kut MS, Hastaoglu O, Karaca P, et al. New use of Teflon to reduce bleeding in modified Bentall operation. *Texas Heart Institute J*. 2008;35(2):147.
6. Doty DB, Cafferty A, Cartier P, Huysmans HA, Kon ND, Krause AH, et al. Aortic valve replacement with Medtronic Freestyle bioprosthesis: 5-year results. *Seminars in Thoracic and Cardiovascular Surgery*; 1999.
7. David TE, Feindel CM, Bos J. Repair of the aortic valve in patients with aortic insufficiency and aortic root aneurysm. *J Thorac Cardiovasc Surg*. 1995;109(2):345-352. DOI: 10.1016/S0022-5223(95)70396-9.
8. Copeland JG, Rosado LJ, Snyder SL. New technique for improving hemostasis in aortic root replacement with composite graft. *Ann Thorac Surg*. 1993;55(4):1027-1029. DOI: 10.1016/0003-4975(93)90146-9
9. Khanna SK, Akhter M. Hemostatic modification in aortic root replacement with composite graft. *Ann Thorac Surg*. 1995;60(4):1161.
10. Mohite PN, Thingnam SK, Puri S, Kulkarni PP. Use of pericardial strip for reinforcement of proximal anastomosis in Bentall's procedure. *Interactive Cardiovasc Thorac Surg*. 2010;11(5):527-528. DOI: 10.1510/icvts.2010.24306
11. Chen LW, Dai XF, Wu XJ. A modified composite valve Dacron graft for prevention of postoperative bleeding from the proximal anastomosis after Bentall procedure. *Ann Thorac Surg*. 2009;88(5):1705-1707. DOI: 10.1016/j.athoracsur.2009.02.016
12. Della Corte A. Hemostatic Modifications of the Bentall Procedure. *Texas Heart Institute J*. 2012;39(4):605.